Role nukleární medicíny v diagnostice Parkinsonovy nemoci, Alzheimerovy nemoci a demence s Lewyho tělísky

MUDr. Zuzana Balážová[1, 2], MUDr. Jaromír Bernátek[1], doc. MUDr. Marek Baláž, Ph.D.[2, 3]
[1]Oddělení nukleární medicíny, Nemocnice Kyjov, p. o., Kyjov
[2]Lékařská fakulta, Masarykova univerzita, Brno
[3]I. neurologická klinika LF MU, Fakultní nemocnice u sv. Anny v Brně

Zobrazení pomocí metod nukleární medicíny u neurodegenerativních onemocnění umožňuje hodnotit funkční charakteristiky různých oblastí CNS. V diagnostice extrapyramidových onemocnění mají nezastupitelné místo DaT scan a MIBG, které jsou zaměřeny na diferenciální diagnostiku parkinsonismu. U kognitivních poruch má výjimečnou pozici zobrazení beta amyloidu pomocí PET. FDG PET má význam především ve výzkumu.

Klíčová slova: diagnostika, nukleární medicína, Parkinsonova nemoc, demence s Lewyho tělísky, Alzheimerova demence.

The role of nuclear medicine in diagnosis of Parkinson's disease, Alzheimer's disease and dementia with Lewy bodies

Methods of nuclear medicine enable functional neuroimaging of various brain structures in neurodegenerative diseases. DaT scan and MIBG play a key role in differentials diagnosis of parkinsonian syndromes, in the field of movement disorders. Beta-amyloid PET imaging has a unique position in imaging of cognitive disorders. FDG PET is currently a method with predominantly research applications.

Key words: diagnostics, nuclear medicine, Parkinson´s disease, Lewy body dementia, Alzheimer´s disease.

Zobrazení dopaminergního systému u parkinsonských syndromů

Zobrazení presynaptického dopaminergního sytému pomocí radiofarmaka [123I]FP-CIT (123I-Ioflupan, u nás dostupný komerčně pod názvem DaTSCAN) je indikováno u rozlišení neurodegenerativního parkinsonského syndromu od ostatních forem parkinsonismu, kde není přítomen presynaptický dopaminový deficit (esenciální tremor, polékový parkinsonismus apod.). Radiofarmakum se váže na dopaminový transportér (DaT), který má za úlohu zpětné vychytávání molekuly dopaminu ze synaptické štěrbiny zpátky do presynaptického nervového zakončení a kterého koncentrace klesá spolu s poklesem dopaminergní funkce neuronů. Samotné vyšetření není schopno rozlišit Parkinsonovu nemoc (PD) a demenci s Lewyho tělísky (DLB) od progresivní supranukleární paralýzy (PSP), multisystémové atrofie (MSA) a kortikobazální degenerace (CBD). Nicméně je vhodné jej indikovat při diagnostické nejistotě, atypicky vyjádřeném parkinsonském fenotypu nebo neadekvátní reakci na terapii (Bareš, 2011). Při rozlišení DLB od jiných forem demence, zejména Alzheimerovy nemoci (AD), je senzitivita vyšetření při abnormálním nálezu 77,7 % a specificita 90,4 % (McKeith et al., 2007). U rozlišení PD od léky indukovaného parkinsonismu je senzitivita a specificita popisována v rozmezí 81–90 %, resp. 70–100 %, při rozlišení PD od esenciálního tremoru (ET) je senzitivita a specificita 80–98 %, resp. 93–100 % (Brigo et al., 2014; Vlaar et al., 2007). Redukce akumulace radiofarmaka ve striatech patří mezi indikativní biomarkery pro diagnostiku DLB, zatímco normální nález při vyšetření DaT scan patří mezi vylučující kritéria PD (McKeith et al., 2020; Postuma et al., 2015).

Pacienty může k vyšetření indikovat nejen neurolog, ale rovněž i praktický lékař. Kontraindikací k vyšetření je těhotenství pacientky a laktace či nespolupráce pacienta

KORESPONDENČNÍ ADRESA AUTORKY: MUDr. Zuzana Balážová, balazzu@gmail.com
Oddělení nuklerání medicíny, Nemocnice Kyjov, p. o., Strážovská 1 247/22, 697 01 Kyjov

Cit. zkr: Neurol. praxi 2021; 22(5): 386–392
Článek přijat redakcí: 9. 4. 2021
Článek přijat k publikaci: 5. 5. 2021

Obr. 1. *123I-Ioflupan (DaTSCAN): vlevo normální nález, ve středu PD, vpravo DLB (Nemocnice Kyjov, Oddělení nukleární medicíny)*

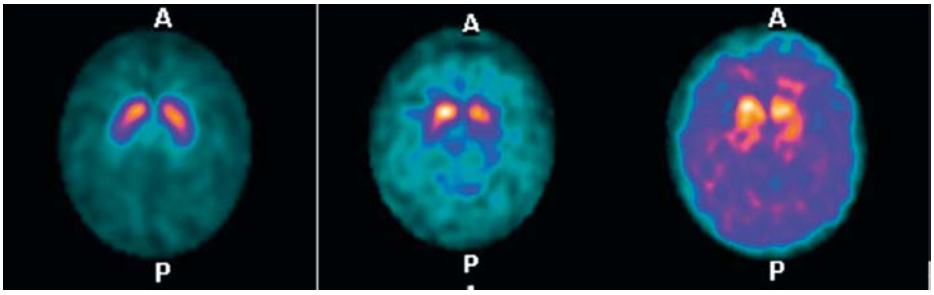

Obr. 2. *A – normální akumulace RF u zdravé kontroly (H/M ratio 2,84), B – nízká akumulace RF v myokardu u pacienta s IPD (H/M ratio 1,41) (Sakakibara et al., 2014)*

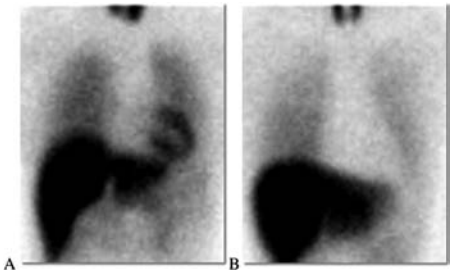

(klaustrofobie) při vyšetření (samotné snímání trvá 30–45 minut). Alergie na jód (nebo jódovou kontrastní látku) není kontraindikací k vyšetření, není nutná ani premedikace pacienta (Grabher, 2019). Předchozí dopaminergní terapie (L-dopa, agonisty dopaminových receptorů) ani neuroleptika nebo inhibitory cholinesterázy nemají vliv na výsledek vyšetření a není nutno je tedy vysazovat (Booij et al., 2007). Látky významně ovlivňující navázání radiofarmaka na DaT a tedy i klinické hodnocení vyšetření a které by měly být vysazeny alespoň pět poločasů před vyšetřením, jsou kokain, amfetaminy a z léků to jsou modafinil, efedrin a fentermin, bupropion a radafaxine, opioidy a anticholinergika (benztropin) (Morbelli et al., 2020).

Samotné vyšetření je časově náročné a je třeba na něj pacienta a jeho doprovod připravit. Pacient nemusí být nalačno. Po příchodu na pracoviště nukleární medicíny je pacientovi podána tableta k blokaci akumulace radiofarmaka (RF) štítnou žlázou. Poté se aplikuje samotné RF, aplikována je aktivita v rozmezí 111–185 MBq (efektivní dávka záření při aplikaci 185 MBq je 4mSv, což je ekvivalent dvou nativních CT hlavy, popř. 16 měsíců záření pozadí). Snímání probíhá 3 až 6 hodin od aplikace RF, během čekání může pacient jíst a pít, vzít si medikaci. Samotné snímání pak trvá 30–45 minut.

Nález se interpretuje vizuálně a semikvantitativně. Vizuálně se hodnotí asymetrie v akumulaci RF ve striatech a akumulace RF v nucleus caudatus a putamen (obr. 1), semikvantitativně poté pomocí regions of interest (ROIs) můžeme porovnat akumulaci RF v striatech a subregionech s akumulací RF pozadí (jako reference se užívá okcipitální lalok). Při semikvantitativním hodnocení je dnes možnost i porovnání s normálovými databázemi, které porovnávají tzv. z-skóre akumulace RF v jednotlivých subregionech striáta vzhledem k věku pacienta (množství striatální DaT klesá rychlostí 6–7 % za dekádu) (Shih et al., 2006).

Pomocí vyšetření 123I-Ioflupan (DaTSCAN) nelze diferencovat mezi různými podtypy neurodegenerativních parkinsonských syndromů. Přesto EANM guidelines i některé studie popisují, že zatímco u PD (zejména v počátečních stadiích) nalézáme asymetricky sníženou akumulaci v posteriorním putamen (korelující s lateralitou příznaků), u DLB, PSP nebo MSA nalézáme spíše symetrický a celkově výraznější deficit v akumulaci RF ve striatech (tzv. balanced loss) spolu se zvýšenou akumulací RF v pozadí. I proto by bylo výhodou s indikací vyšetření neotálet a pacienta poslat již při prvních diagnostických nejistotách.

Radiofarmakum 123I-IBZM, kterým se zobrazuje postsynaptický dopaminergní systém, není t. č. v České republice registrováno, nicméně se používá např. na Slovensku. Hlavní indikací k tomuto vyšetření je právě odlišení PD od atypických forem parkinsonismu, i když přesnost vyšetření je dle několika studií diskutabilní (Mo et al., 2013). Radiofarmakum se váže na postsynaptické dopaminové D2 receptory, kterých úbytek vidíme u atypických parkinsonských syndromů, ale ne u IPD. Kontraindikace k vyšetření jsou stejné jako u předcházejícího vyšetření, rozdíl je ale v interagující terapii – zatímco terapie L-dopou nevadí, terapie dopaminovými agonisty, neuroleptiky nebo jinými léky (metoklopramid, cinarizin a jiné) může ovlivnit navázání radiofarmaka a tedy i klinické hodnocení a jejich podávání by mělo být před vyšetřením přerušeno (Van Laere et al., 2010).

Průběh samotného vyšetření je podobný jako u 123I-Ioflupan SPECT, po blokaci štítné žlázy a aplikaci radiofarmaka (typicky 185 MBq) je samotné snímání prováděno 1,5–3 hod. po aplikaci a trvá cca 40–60 minut. Hodnocení snímků je opět kvalitativní a semikvantitativní ke zhodnocení symetricity nálezu.

Zobrazení srdeční inervace pomocí 123I-MIBG

Vyšetření srdeční postgangliové inervace může také pomoci k rozlišení IPD od MSA, PSP a CBD. Principem je dysfunkce (denervace) postgangliových sympatikových neuronů a tedy snížení akumulace radiofarmaka v myokardu u pacientů s IPD a DLB (v důsledku Lewy body degenerace). Naopak u pacientů s PSP, MSA a CBD je kardiální sympatiková inervace zachována. Při odlišení PD od MSA je senzitivita a specificita 89, resp. 77 %, PD od PSP 87 %, resp. 77 %, při odlišení PD od atypických PS je senzitivita v rozmezí 84–100 %, specificita 76–94 % (Treglia et al., 2012; Spiegel, 2010).

Kontraindikací k vyšetření, tak jako u všech vyšetření nukleární medicíny, je gravidita, laktace a nespolupráce pacienta při vyšetření. U tohoto vyšetření je však navíc potřeba dát si pozor na onemocnění, která ovlivňují srdeční inervaci zejména z vaskulárních příčin. Tedy je nutno sdělit v žádance anamnézu ischemické choroby srdeční, chronického srdečního selhání, infarktu myokardu šest a méně měsíců před vyšetřením, těžké periferní neuropatie (amyloidové neuropatie), feochromocytomu, špatně kompenzovaného diabetu a terapie inzulinem. Z farmak vyšetření ovlivňují labetalol (selektivní beta antagonista inhibující akumulaci MIBG v myokardu) a tricyklická a tetracyklická antidepresiva (Spiegel 2010).

Samotné vyšetření je opět časově náročnější. Po blokádě štítné žlázy následuje aplikace RF o aktivitě 111MBq. Planární snímání

Obr. 3. *Heart to mediastinum (H/M) ratio u vyšetření MIBG. Graf zobrazuje medián hodnot (černý znak), 75. a 25. percentil, maximální a minimální hodnota v každé skupině. Cut off hodnota je stanovena na 1,48*

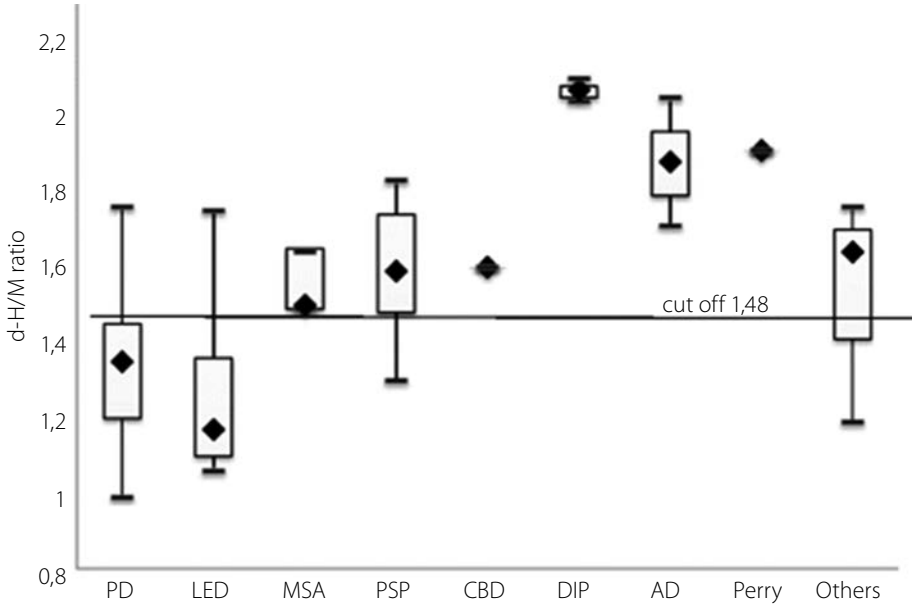

PD – Parkinsonova nemoc; LBD–DLB – demence s Lewyho tělísky; MSA – multisystémová atrofie; PSP – progresivní supranukleární paralýza; CBD – kortikobazální degenerace (Lamotte et al., 2015)

Obr. 4. *Zobrazení mozkové perfuze pomocí 99mTc-HMPAO, nález u AD a DLB (Matsuda, 2007)*

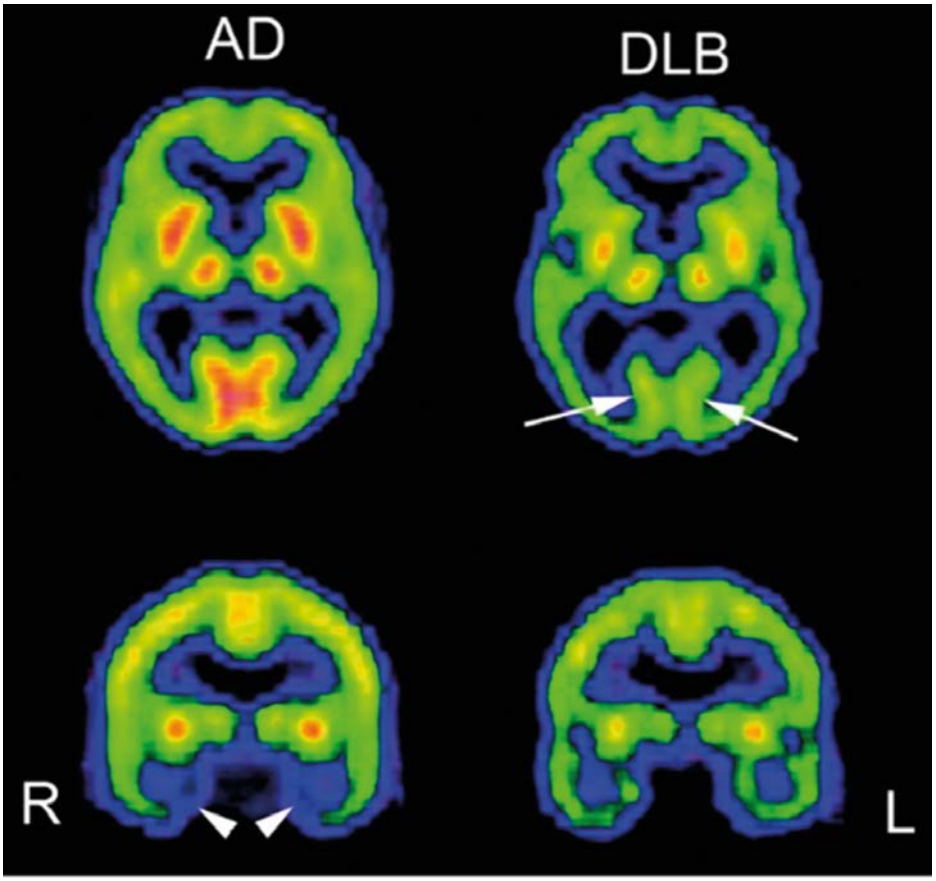

hrudníku je provedeno 15 minut a 4 hodiny po aplikaci, v pozdější fázi je doplněn SPECT.

Hodnocení vyšetření je opět kvalitativní – tedy hodnotíme akumulaci RF v myokardu v obou fázích (obr. 2). Semi-kvantitativní hodnocení spočívá v hodnocení poměru akumulace RF v srdci a mediastinu (heart-to-mediastinum ratio) při druhém snímání. Cut-off hodnota tohoto poměru v diagnostice parkinsonských syndromů se v literatuře liší (obr. 3) (Lamotte et al., 2015; Shin et al., 2006; Spiegel, 2010).

Zobrazení mozkové perfuze pomocí 99mTc-značených radiofarmak

Radiofarmaka určená k zobrazení mozkové perfuze jsou lipofilní látky, které procházejí přes neporušenou hematoencefalickou bariéru, jsou akumulovány neurony i buňkami glie, ve kterých jsou „uzamčeny" díky konverzi na hydrofilní molekulu, díky čemuž nedochází k redistribuci RF mezi aplikací a snímáním (tzv. frozen image).

Jednou z indikací k tomuto vyšetření může být i diferenciální diagnostika demence.

Kontraindikací k vyšetření je opět gravidita, laktace a nespolupráce pacienta při vyšetření. Před samotným vyšetřením je vhodné neužívat látky ovlivňující mozkovou perfuzi (kofein, energetické nápoje, alkohol, kouření). Aplikace radiofarmaka probíhá v klidné a temné místnosti, nejlépe přes předem zavedenou flexilu, během aplikace a krátce po ní by měl být pacient v klidu, nemluvit, nehýbat se. Aplikovaná aktivita je typicky 740 MBq, snímání probíhá za 30–90 minut po aplikaci, ne však déle než 4 hodiny po aplikaci.

Při rekonstrukci a zpracování snímků je potřeba klást důraz zejména na reorientaci snímků ve všech rovinách tak, abychom získali co nejsymetričtější obraz. Spolu s vizuálním hodnocením lze provést i semikvantifikaci, která může pomoci při hodnocení asymetrie v akumulaci RF. Možností je i porovnání s normálovou databází. U demencí v nálezu dominuje snížení akumulace RF, tedy hypoperfuze, v oblastech mozku typických pro daný typ demence (obr. 4).

Zobrazení metabolismu mozku pomocí 18F-FDG PET v diagnostice AD, DLB a PD

Vyšetření mozku pomocí 18F-FDG podává informaci o regionálním metabolismu glukózy a tedy je markerem regionální neuronální dysfunkce nebo degenerace. Jeho využití je v současnosti rozšířenější ve výzkumu než v klinické praxi. Specifický vzor hypometabolismu typický pro různé druhy demencí předurčuje nicméně toto vyšetření k časné diferenciální diagnostice demencí ve stadiu mírné kognitivní poruchy (MCI), jak je doporučeno EANM i EAN (Nobili et al., 2018).

INZERCE

Obr. 5. *Akumulace FDG u AD (hypometabolismus temporoparietálně a v zadním cingulárním kortexu (PCC)) a u DLB (hypometabolismus v okcipitálních lalocích se zachovanou kumulací v PCC – označeno šipkou) (https://radiologykey.com/dementia-due-to-neurodegenerative-disease-molecular-imaging-findings/)*

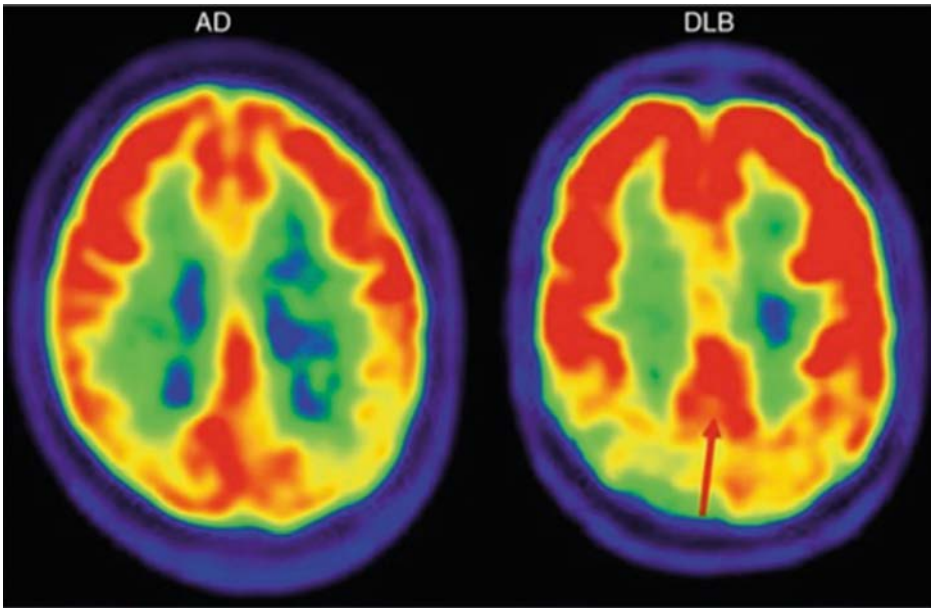

Obr. 6. *Normální a patologické nálezy při vyšetření pomocí 18F-flutemetamol (https://www.itnonline.com/content/fda-clears-second-alzheimer%E2%80%99s-imaging-agent)*

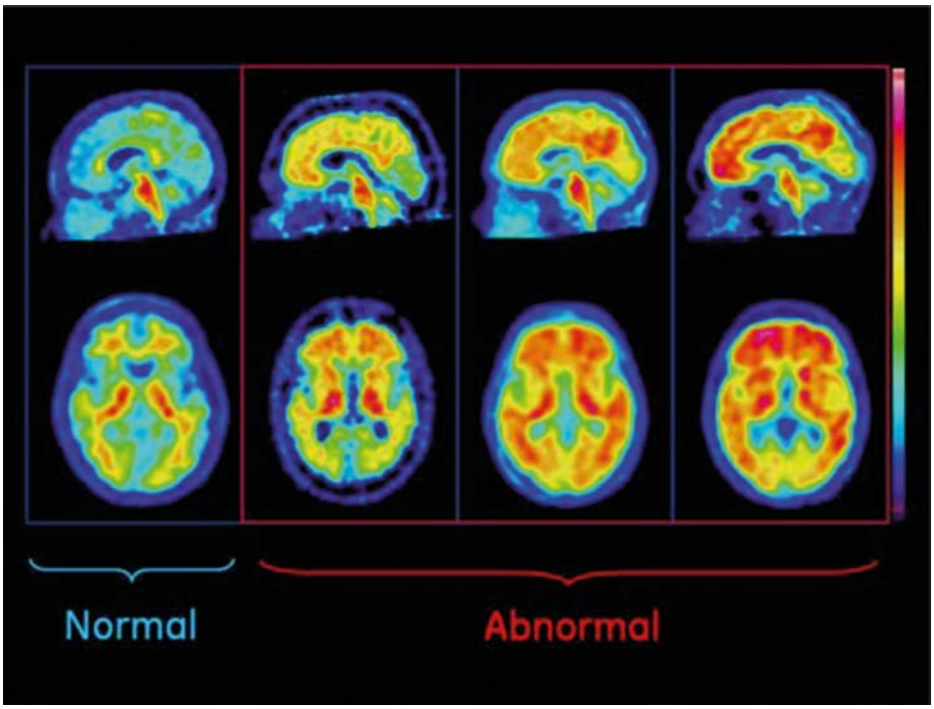

Indikací vyšetření je tedy diferenciální diagnóza demencí ve stadiu MCI, zejména u AD a DLB (obr. 5), ale i frontotemporální demence. Další indikací je odlišení PD od atypických parkinsonských syndromů. Kontraindikací k vyšetření, jak již bylo uvedeno výše, je gravidita či laktace pacientky a nespolupráce pacienta při vyšetření.

Pacient by měl být před vyšetřením lačný alespoň 4 hodiny, před aplikací RF je nutno změřit hodnotu glukózy v krvi, a to nejen u již diagnostikovaných diabetiků. Hyperglykemie by způsobila kompetici plazmatické glukózy s molekulou FDG při vstupu do buněk a tedy celkové snížení akumulace RF v mozku s následným zvýšením stochastického šumu, stejně jako snížením rozdílu v akumulaci mezi bílou a šedou hmotou (Varrone et al., 2009). Standardně se aplikuje aktivita 150–185 MBq. Akumulace radiofarmaka probíhá za bazálních podmínek, tedy v temnu a tichu, po dobu alespoň 20 minut, poté se provede snímání v trvání 15–30 minut.

Hodnocení vyšetření je vizuální, semikvantitativní až po sofistikovanější zhodnocení a srovnání regionální akumulace RF s normálovou databází pomocí z-skóre. Toto hodnocení není nicméně standardizováno a mezi pracovišti se liší. Podstatou hodnocení je, v případě abnormálního nálezu, detekce oblastí se sníženou akumulací RF, tedy lokálního hypometabolismu, dále hodnotíme případnou asymetrii nálezu. U pacientů s MCI u AD je patrný typický hypometabolismus v posteriorním cingulu a temporoparietálním kortexu bilaterálně (Pagani et al., 2017). U pacientů s DLB je metabolismus glukózy snížen v temporoparietálních a okcipitálních oblastech se zachovanou akumulací RF v posteriorním cingulu (cingulate island sign) (Caminiti et al., 2019; Graff-Radford et al., 2014; Lim et al., 2009). U pacientů s IPD nacházíme hypometabolismus v inferiorních částech parietálních kortexů a v levém nucleus caudatus (Albrecht et al., 2019). Přehled typických nálezů hypometabolismu shrnuje stručně tabulka 1.

Zobrazení amyloidu pomocí PET radiofarmak

Extracelulární depozice beta amyloidových (Aβ) plaků v mozku je jedním z hlavních patologických znaků Alzheimerovy demence. Dnes už víme, že jsou v mozku přítomny ještě před prvními příznaky onemocnění, a tak zobrazení jejich přítomnosti in vivo hraje klíčovou roli v časné diagnostice tohoto onemocnění. Senzitivita a specifita určení dlouhodobé progrese ze stadia MCI do stadia Alzheimerovy nemoci je odhadována na 95 % respektive 72 % (Ma et al., 2014).

Indikací k tomuto vyšetření tedy je diagnostika demence ve stadiu mírné kognitivní poruchy, kdy příčina zůstává nejasná a znalost prezence/absence Aβ patologie zvýší diagnostickou jistotu a změní management léčby (Minoshima et al., 2016).

Kontraindikací k vyšetření, i když málo pravděpodobnou, je opět těhotenství a laktace, případně nespolupráce pacienta. Nejsou informace o tom, že by jakákoli medikace interagovala s akumulací RF.

Aplikovaná aktivita RF, v ČR je používán flutemetamol, je obvykle 185 MBq u flutemetamolu, resp. 300 MBq u florbetabenu. Akumulační doba je 60–120 minut, poté se provede samotné snímání v trvání 10–20 minut.

Tab. 1. *Typické oblasti hypometabolismu glukózy u jednotlivých neurodegenerativních onemocnění*

Onemocnění	Oblast hypometabolismu glukózy	Onemocnění	Oblast hypometabolismu glukózy
AN	PCC, parieto-temporální k., později frontální k.	PN/DLB	parieto-temporo-okcipitální k.
PCA	parieto-okcipitální k.	PSP	mesiální, dorzolaterální k., kaudatum, proximální kmen, thalamus
lvPPA	parieto-temporální k. (především vlevo)	CBS	fronto-parietální k., striatální (asymetrie)
bvFTD	frontální k., ACC, pravá přední insula, později temporální k. a subkortikální oblasti	MSA	striatum, cerebellum
svPPA	přední temporální k., subkalozální k., amygdala, frontální mediální k.	HN	striatum, insula, zadní cingulum, prefrontální k., okcipitální k.
nfvPPA	levá hemisféra, frontotemporální k., insula, později parieto-temporální kortex		

AN – Alzheimerova nemoc; bvFTD – behaviorální varianta frontotemporální demence; CBS – kortikobazální syndrom; DLB – demence s Lewyho tělísky; HN – Huntingtonova nemoc; lvPPA – logopenická varianta primární progresivní afázie; MSA – multisystémová atrofie; nfvPPA non-fluentní varianta primární progresivní afázie; PCA – zadní kortikální atrofie; PN – Parkinsonova nemoc; PSP – progresivní supranukleární paralýza; svPPA – sémantická varianta primární progresivní afázie
Oblasti: ACC – přední cingulární kortex; PCC – zadní cingulární kortex, k. – kortex
Upraveno podle: Tiepolt et al., 2019

Hodnotí se množství akumulace RF (obr. 6). Při negativním scanu je patrný nespecifická akumulace v bílé hmotě a nízká až žádná akumulace RF v šedé hmotě. Naopak, akumulace RF v šedé hmotě se hodnotí jako abnormální nález, klíčovým znakem je ztráta kontrastu mezi bílou a šedou hmotou (Minoshima et al., 2016).

Závěr

Metody nukleární medicíny lze s výhodou použít v diagnostice Parkinsonovy nemoci, parkinsonských syndromů, demence s Lewyho tělísky a Alzheimerovy demence. K indikaci je z hlediska neurologů vhodné poznamenat, že náklady na indikaci k vyšetření metodami nukleární medicíny nejsou započítány do paušálu indikujícího lékaře a jsou hrazeny vyšetřujícím pracovištěm.

LLITERATURA

1. Albrecht F, Ballarini T, Neumann J, Schroeter ML. FDG-PET Hypometabolism Is More Sensitive than MRI Atrophy in Parkinson's Disease: A Whole-Brain Multimodal Imaging Meta--Analysis. NeuroImage: Clinical 2019; 21: 101594. https://doi.org/10.1016/j.nicl.2018.11.004.

2. Bares M. Nejčastější chyby a omyly v diagnostice a léčbě Parkinsonovy nemoci. Neurology for Practice 2011; 12(4): 270–75.

3. Booij J, Jong J, de Bruin K, Knol R, de Win MML, van Eck-Smit BLF. Quantification of Striatal Dopamine Transporters with 123I-FP-CIT SPECT Is Influenced by the Selective Serotonin Reuptake Inhibitor Paroxetine: A Double-Blind, Placebo-Controlled, Crossover Study in Healthy Control Subjects. Journal of Nuclear Medicine: Official Publication, Society of Nuclear Medicine 2007; 48(3): 359–66.

4. Brigo F, Matinella A, Erro R, Tinazzi M. [123I]FP-CIT SPECT (DaTSCAN) May Be a Useful Tool to Differentiate between Parkinson's Disease and Vascular or Drug-Induced Parkinsonisms: A Meta-Analysis. European Journal of Neurology 2014; 21(11): 1369-e90. https://doi.org/10.1111/ene.12444.

5. Caminiti S, Sala A, Iaccarino L, Beretta L, Pilotto A, Gianolli L, Iannaccone S, Magnani G, Padovani A, Ferini-Strambi L, Perani D. Brain Glucose Metabolism in Lewy Body Dementia: Implications for Diagnostic Criteria. Alzheimer's Research & Therapy 2019; 11(1): 20. https://doi.org/10.1186/s13195–019–0473–4.

6. Grabher BJ. DaTscan Imaging. Journal of Nuclear Medicine Technology 2019; 47 (1): 27–28. https://doi.org/10.2967/jnmt.118.225193.

7. Graff-Radford J, Murray ME, Lowe VJ, Boeve BF, Ferman TJ, Przybelski SA, Lesnick TG, Senjem ML, Gunter JL, Smith GE, Knopman DS, Jack CR, Dickson DW, Petersen RC, Kantarci K. Dementia with Lewy Bodies: Basis of Cingulate Island Sign. Neurology 2014; 83(9): 801–809. https://doi.org/10.1212/WNL.0000000000000734.

8. Jakobson MS, Linder J, Forsgren L, Holmberg H, Larsson A, Riklund K. Pre – and Postsynaptic Dopamine SPECT in Idiopathic Parkinsonian Diseases: a Follow-Up Study. BioMed Research International 2013: 1–14. https://doi.org/10.1155/2013/143532.

9. Lamotte G, Morello R, Lebasnier A, Agostini D, Defer GL. Accuracy and Cutoff Values of Delayed Heart to Mediastinum Ratio with 123I-Metaiodobenzylguanidine Cardiac Scintigraphy for Lewy Body Disease Diagnoses. BMC Neurology 2015; 15(1): 83. https://doi.org/10.1186/s12883–015–0338–9.

10. Lim SM, Katsifis A, Villemagne VL, Best R, Jones G, Saling M, Bradshaw J, Merory J, Woodward M, Hopwood M, Rowe CC. The 18F-FDG PET Cingulate Island Sign and Comparison to 123I – -CIT SPECT for Diagnosis of Dementia with Lewy Bodies. Journal of Nuclear Medicine 2009; 50(10): 1638–45. https://doi.org/10.2967/jnumed.109.065870.

11. Ma Y, Zhang S, Li J, Zheng DM, Guo Y, Feng J, Ren WD. Predictive Accuracy of Amyloid Imaging for Progression From Mild Cognitive Impairment to Alzheimer Disease With Different Lengths of Follow-up: A Meta-Analysis. Medicine 2014; 93(27): e150. https://doi.org/10.1097/MD.0000000000000150.

12. Matsuda H. Role of Neuroimaging in Alzheimer's Disease, with Emphasis on Brain Perfusion SPECT. Journal of Nuclear Medicine 2007; 48(8): 1289–1300. https://doi.org/10.2967/jnumed.106.037218.

13. McKeith IG, Ferman TJ, Thomas AJ, Blanc F, Boeve BF, Fujishiro H, Kantarci K, Muscio C, O´Brien J, Postuma RB, Aarsland D, Clive B, et al. Research Criteria for the Diagnosis of Prodromal Dementia with Lewy Bodies. Neurology 2020; 94(17): 743–55. https://doi.org/10.1212/WNL.0000000000009323.

14. McKeith I, O'Brien J, Walker Z, Tatsch K, Booij J, Darcourt J, Padovani A, Guibbini R, Bonucceli U, Volterrani D, Holmes C, Kemp P, Tabet N, Meyer I, Reininger C. Sensitivity and Specificity of Dopamine Transporter Imaging with 123I-FP-CIT SPECT in Dementia with Lewy Bodies: A Phase III, Multicentre Study. The Lancet Neurology 6 (4): 305–13. https://doi.org/10.1016/S1474–4422(07)70057–1.

15. Minoshima S, Drzezga AE, Barthel H, Bohnen N, Djekidel M, Lewis DH, Mathis CA, McConathy J, Norberg A, Sabri O, Seibyl J, Stokes MK, Laere KV. 2016. SNMMI Procedure Standard/EANM Practice Guideline for Amyloid PET Imaging of the Brain 1.0. Journal of Nuclear Medicine 2016; 57(8): 1316–22. https://doi.org/10.2967/jnumed.116.174615.

16. Morbelli S, Esposito G, Arbizu J, Barthel H, Boellaard R, Bohnen NI, Brooks DJ, et al. EANM Practice Guideline/SNMMI Procedure Standard for Dopaminergic Imaging in Parkinsonian Syndromes 1.0. European Journal of Nuclear Medicine and Molecular Imaging 2020; 47(8): 1885–1912. https://doi.org/10.1007/s00259–020–04817–8.

17. Nobili F, Arbizu J, Bouwman F, Drzezga A, Agosta F, Nestor P, Walker Z, Boccardi M. European Association of Nuclear Medicine and European Academy of Neurology Recommendations for the Use of Brain 18 F-fluorodeoxyglucose Positron Emission Tomography in Neurodegenerative Cognitive Impairment and Dementia: Delphi Consensus. European Journal of Neurology 2018; 25(10): 1201–1217. https://doi.org/10.1111/ene.13728.

18. Pagani M, Nobili F, Morbelli S, Arnaldi D, Giuliani A, Öberg J, Girtler N, Brugnulo A, Picco A, Bauckneckt M, Piva R, Chincarini A, Sambuceti G, Jonsson C, Carli F. 2017. Early Identification of MCI Converting to AD: A FDG PET Study. European Journal of Nuclear Medicine and Molecular Imaging 2017; 44(12): 2042–52. https://doi.org/10.1007/s00259–017–3761-x.

19. Postuma RB, Berg D, Stern M, Poewe W, Olanow CW, Oertel W, Obeso J. MDS Clinical Diagnostic Criteria for Parkinson's Disease: MDS-PD Clinical Diagnostic Criteria. Movement Disorders 2015; 30(12): 1591–1601. https://doi.org/10.1002/mds.26424.

20. Sakakibara R, Tateno F, Kishi M, Tsuyusaki Y, Terada H, Inaoka T. MIBG Myocardial Scintigraphy in Pre-Motor Parkinson's Disease: A Review. Parkinsonism & Related Disorders 2014; 20(3): 267–273. https://doi.org/10.1016/j.parkreldis.2013.11.001.

21. Shih MCH, Hoexter MQ, de Andrade LAF, Bressan RA. Parkinson's Disease and Dopamine Transporter Neuroimaging: A Critical Review. Sao Paulo Medical Journal 2006; 124(3): 168–175. https://doi.org/10.1590/S1516–31802006000300014.

22. Shin, DH, Lee PH, Bang OY, In Soo Joo, and Kyoon Huh. Clinical Implications of Cardiac-MIBG SPECT in the Differentiation of Parkinsonian Syndromes. Journal of Clinical Neurology 2006; 2(1): 51. https://doi.org/10.3988/jcn.2006.2.1.51.

23. Spiegel J. Diagnostic and Pathophysiological Impact of Myocardial MIBG Scintigraphy in Parkinson's Disease. Parkinson's Disease 2010: 1–6. https://doi.org/10.4061/2010/295346.

24. Treglia G, Cason E, Stefanelli A, Cocciolillo F, Di Giuda D, Fagioli G, Giordano A. MIBG Scintigraphy in Differential Diagnosis of Parkinsonism: A Meta-Analysis. Clinical Autonomic Research 2012; 22(1): 43–55. https://doi.org/10.1007/s10286–011–0135–5.
25. Van Laere K, Varrone A, Booij J, Vander Borght T, Nobili F, Kapucu ÖL, Walker Z, Någren K, Tatsch K, Darcourt J. EANM Procedure Guidelines for Brain Neurotransmission SPECT/PET Using Dopamine D2 Receptor Ligands, Version 2. European Journal of Nuclear Medicine and Molecular Imaging 2010; 37(2): 434–42. https://doi.org/10.1007/s00259–009–1265-z.
26. Varrone A, Asenbaum S, Thierry Vander Borght, Booij J, Nobili F, Någren K, Darcourt J, Kapucu ÖL, Tatsch K, Bartenstein P, Van Laere K. EANM Procedure Guidelines for PET Brain Imaging Using [18F]FDG, Version 2. European Journal of Nuclear Medicine and Molecular Imaging 2009; 36(12): 2103–10. https://doi.org/10.1007/s00259–009–1264–0.
27. Vlaar, AMM, van Kroonenburgh MJPG, Kessels AGH, Weber WEJ. Meta-Analysis of the Literature on Diagnostic Accuracy of SPECT in Parkinsonian Syndromes. BMC Neurology 2007; 7(1): 27. https://doi.org/10.1186/1471-2377-7-27.