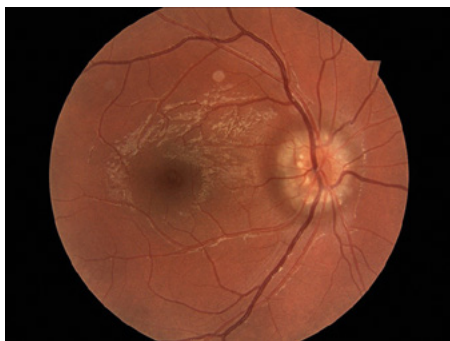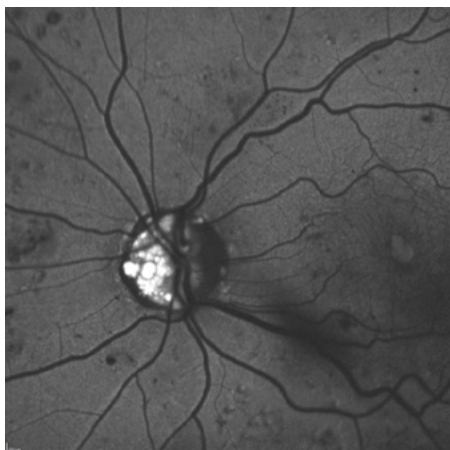


Obr. 5. Drúzy papily zrakového nervu



Obr. 6. Drúzy lze od jiných stavů odlišit pomocí autofluorescence



U pacientů s diabetem se vzácně může vyskytnout **diabetická papilopatie**, která se vyznačuje otokem terče a pouze mírným postižením centrální zrakové ostrosti. Někteří autoři ji považují za mírnou formu nearterické AION (Bagheri, 2020; Hayreh, 2002).

Venózní sítnicová okluze je příhoda, která vzniká v souvislosti s aterosklerotickými změnami tepen. Typicky u pacientů s arteriální hypertenzí, hyperlipidemií, hypercholesterolemií, diabetem mellitem a kuřáků. Dalšími rizikovými faktory jsou trombofilní stavy a vaskulitidy. Obvykle vzniká na podkladě útlaku žilního lumen ateroskleroticky změněnou arterií, nebo degenerativními změnami cévní stěny a s ní spojenou trombózou. Pacienti vnímají nebolestivé snížení centrální zrakové ostrosti a výpad v zorném poli, jehož rozsah závisí na místě uzávěru, kalibru postižené žíly a stupni uzávěru. Otok terče je doprovázený dilatovanými a tortuózními věnami, vatovitými ložisky a střískancovitými hemoragiemi až do periferie sítnice v oblasti postižené větvy. V terapii je zásadní kompenzace celkového stavu internistou nebo praktickým lékařem, především arteriální hypertenze, a oční

léčba komplikací zahrnující intravitreální léčbu pomocí protilátek proti vaskulárnímu endoteliálnímu růstovému faktoru (anti-VEGF) a steroidních preparátů a laserovou fotokoagulací sítnice (Heissigerová, 2018).

Kompresivní a infiltrativní léze mohou být provázeny monokulárním nebo i binokulárním postižením vidění. Nádory, gliomy a meningeomy a endokrinní orbitopatie mohou utlačovat nervová vlákna, a tím vést k trvalému postižení vidění. Progrese bývá v takových případech pomalá. Diagnostickou metodou volby je zde MRI. U Graves-Basedowovy choroby nás může navést anamnéza hyperthyreózy a jiná oční symptomatika, jako je diplopie způsobená poruchou motility bulbů, retrakce víček a protruze bulbu (Rozsívál, 2017).

Pseudoedémy

Skutečný otok terčů je indikací k neodkladnému a důkladnému vyšetření, které může být zatěžující pro pacienta i pro zdravotní systém. Proto je zásadní odlišit pravý edém papily od tzv. **nepravých edémů** (elevace či anomálie jednoho nebo obou terčů), které nám mohou otok terče připomínat. Ze širokého spektra variant normálního vzhledu terčů jsou níže uvedeny některé příklady, se kterými se v praxi běžně setkáváme. (Freund et Margolin, 2020).

Šikmý terč zrakového nervu (tilted-disk syndrome) je variantou normy terče zrakového nervu obvykle spojenou se střední a vyšší myopií. Šikmý průběh cév způsobuje elevaci nasální poloviny terče. Často ho nalézáme bilaterálně a obvykle není spojen s poruchou zrakových funkcí. (Williams et al., 2005; Heissigerová, 2018).

Bergmeisterova papila s patrnou přetrvávající stopkou gliální tkáně je vývojovým pozůstatkem arteria hyaloidea, která během embryonálního vývoje zásobuje přední segment oka, fyziologicky poté ztrácí svou funkci a atrofuje. Když při terči zrakového nervu přetrvává, tak mluvíme o Bergmeisterově papile (Goldberg, 1997).

Fibrae medullares jsou vrozenou anomálií nervových vláken sítnice. Oproti standardním nervovým vláknům mají prelaminárně vytvořené myelinové pochvy a na terči a přilehlé sítnici nalézáme bělošedavé

hmoty kopírující průběh nervových vláken. Velmi často jsou izolovaným benigním nálezem. Jen vzácně mohou způsobovat skotomy a být spojeny s jinými očními patologiemi (Straatsma et al., 1981).

Drúzy papily zrakového nervu jsou velmi častou anomálií terčů neznámého původu. Jedná se o drobná acelulární depozita vápníku, aminokyselin a mukopolysacharidů, situovaná na papile nebo v papile zrakového nervu před lamina cribrosa. Vznikají zřejmě na podkladě subklinické poruchy axoplazmatického transportu. Drúzy mohou být stacionární a asymptomatické, ale mohou též progredovat a způsobovat útlak axonů či cév terče, a tím výpady zorného pole. Na zrakovém nervu nalézáme neostře ohraničené běložlutavé hroznovité hmoty (Obr. 5). Na ultrasonografii lze drúzy zachytit jako hyperechogenní ložiska s akustickým stínem (Baráková, 2002). Větší kalcifikované drúzy mohou být patrné i na počítačové tomografii (CT). Drúzy lze zobrazit pomocí optické koherenční tomografie (OCT). Při snímání autofluorescence vykazují zvýšenou fluorescenci bez podání fluoresceinového barviva (Obr. 6). V případě nejistoty lze doplnit fluorescenční angiografii, která pomůže odlišit hluboké drúzy od edému papily. Magnetická rezonance (MRI) odliší jiné příčiny kalcifikace terče, jako je retinoblastom nebo gliom (Miller et al., 2005; Auw, 2002).

Kongenitální „crowded“ (plný) disk má standardní množství nervových vláken probíhajících menším sklerálním kanálem, což tvoří nejasně ohraničené okraje, které lze zaměnit za otok. Typicky jsou takové disky spojeny s hypermetropií.

Závěr

Cílem sdělení bylo seznámit čtenáře s diferenciálně diagnostickými postupy u otoku terčů a uvést nejčastější příčiny. Otoky terčů jsou potenciálně zrak a život ohrožující nález, v jehož diagnostice se uplatňuje mezioborová spolupráce, při které je třeba postupovat rychle a cíleně. Bez léčby dochází postupně k atrofii papily a nevratné ztrátě zrakových funkcí. Zcela zásadní pro oftalmologa je odlišit pravý otok terče zrakového nervu a tzv. pseudoedémy.